E – 20-618-A-10

Insuficiencia velofaríngea

C. Conessa, S. Hervé, P. Goasdoué, E. Martigny, E. Baudelle, J.-L. Poncet

La insuficiencia velofaríngea es un trastorno que se encuentra sobre todo en la edad pediátrica. Su enfoque no puede concebirse más que en el entorno de un equipo multidisciplinario cuyos miembros principales son el otorrinolaringólogo, el logopeda y el cirujano maxilofacial. Se trata de un problema complejo debido a la anatomía y fisiología del esfínter velofaríngeo, pero también por las múltiples etiologías (anatómicas, funcionales, neurológicas, posquirúrgicas) que alteran la función de este esfínter. Su estudio requiere pruebas complementarias que, en esencia, son la resonancia magnética, la fibroendoscopia rinofaríngea y las exploraciones aerodinámicas. Su tratamiento se basa en un enfoque precoz de la insuficiencia velofaríngea por el logopeda. Dicho enfoque, precedido por un estudio foniátrico, será fundamental y englobará de forma sistemática el tratamiento quirúrgico, si fuera necesario. Este último requiere múltiples técnicas, de las que las principales son las faringoplastias pasivas o activas y las velofaringoplastias.

© 2005 *Elsevier SAS. Todos los derechos reservados.*

Palabras Clave: Insuficiencia velofaríngea; Esfínter velofaríngeo; Fisuras orofaciales; Rinolalia abierta; Exploraciones aerodinámicas; Fibroendoscopia rinofaríngea; Faringoplastias; Velofaringoplastias

Plan

- **Introducción** 1
- **Anatomía del esfínter velofaríngeo** 2
  - Velo del paladar 2
  - Pared posterior de la faringe 2
  - Vascularización e inervación del velo del paladar 2
- **Fisiología del esfínter velofaríngeo** 3
  - Cierre del esfínter 3
  - Velo y fonación 3
  - Velo y deglución 4
  - Velo y respiración 4
  - Velo y audición 4
- **Etiología de las insuficiencias velofaríngeas** 4
  - Anatómicas 4
  - Neurológicas 5
  - Funcionales 5
  - Iatrógenas 5
- **Estudio clínico** 5
  - Signos distintivos 5
  - Anamnesis 5
  - Exploración 5
- **Estudio foniátrico** 6
  - Semiología de la incompetencia velofaríngea 6
  - Clasificación de los diferentes tipos de disfunción velofaríngea 6
  - Exploración del habla y de la voz 6
- **Exploraciones complementarias** 6
  - Endoscopia nasofaríngea 6
  - Videofluoroscopia 7
  - Cefalometría 7
  - Resonancia magnética 7
- **Exploraciones aerodinámicas** 7
  - Aerofonoscopia 7
  - Exploraciones audiológicas 7
- **Tratamiento** 8
  - Tratamiento no quirúrgico 8
  - Tratamiento quirúrgico 9
- **Indicaciones** 9
  - Aumento de la pared posterior 9
  - Faringoplastia esfinteriana 9
  - Velofaringoplastias 9
- **Resultados** 10

Introducción

La insuficiencia velofaríngea (IVF) es un trastorno poco conocido que puede originar una auténtica discapacidad, cuyo tratamiento se encuadra dentro de un equipo multidisciplinario. Se define como toda insuficiencia del velo para cumplir con su función, es decir, cerrar, al elevarse, el espacio rinofaríngeo. Debido a esta incapacidad, va a repercutir en la fonación, así como en la deglución, la respiración y la audición. Aquí se expondrá un recuerdo de la anatomía y la fisiología del

esfínter velofaríngeo que ponga en evidencia su complejidad y después se revisarán las múltiples etiologías que originan la IVP. A continuación se describirá el estudio otorrinolaringológico (ORL), foniátrico y paraclínico y después el enfoque terapéutico de esta anomalía.

Anatomía del esfínter velofaríngeo

Hay dos estructuras que forman parte de este esfínter, el velo del paladar y la pared faríngea posterior.

Velo del paladar

Corresponde a la parte blanda muscular del paladar y se define como un tabique móvil y contráctil, en continuidad con el borde posterior del paladar duro. Está fijo en sus partes laterales a las paredes faríngeas y se extiende hacia atrás hasta la úvula. Su cara oral, cóncava en reposo, se opone a su cara nasal, alineada con el suelo de las fosas nasales. Está constituido por una estructura musculoaponeurótica recubierta de mucosa.

Aponeurosis palatina

Es una lámina fibrosa resistente y estrecha, fijada al borde posterior del paladar óseo.

Músculos del velo

Agrupan a cinco músculos pares y simétricos. Se distingue un grupo superior, uno inferior y uno intravelar.

Músculos superiores

Músculo elevador del velo. Se inserta en la base del cráneo y a continuación presenta un trayecto oblicuo en sentido inferior y medial. Sus fibras terminan asociándose con las del músculo contralateral en el borde lateral del músculo de la úvula. El relieve de este músculo es visible en la rinofaringe y constituye el suelo de la trompa auditiva. Tracciona del velo en sentido posterosuperior, lo que asegura gran parte del cierre del istmo faríngeo.

Músculo tensor del velo. Está formado por dos capas: una capa medial tubárica y una lateral que participa en la movilidad del velo y que sólo citaremos aquí. Sus fibras musculares se extienden desde la base del cráneo al velo del paladar. Desciende casi en vertical y sus fibras convergen hacia el tendón terminal, que se refleja sobre el gancho de la pterigoides. Termina en un tendón fibroso que se expande en la aponeurosis palatina. Su acción consiste en tensar la capa lateral del velo.

Músculos inferiores

Músculo palatofaríngeo. Pertenece a la musculatura de la faringe y del velo. Tiene tres puntos de inserción. El principal se sitúa a nivel de la aponeurosis palatina, donde entrecruza sus fibras con las del lado opuesto y con las del elevador del velo; los otros están representados por un fascículo tubárico y otro sobre el gancho de la pterigoides. Es un músculo bastante voluminoso, que desciende dentro de la pared faríngea formando el relieve del arco palatofaríngeo de la amígdala palatina. Su terminación se realiza en abanico mediante dos láminas, una tiroidea que se inserta en el cartílago tiroides y la otra faríngea cuyas fibras se entrecruzan con las del lado opuesto. Contribuye junto a su homólogo contralateral al cierre del orificio intrafaríngeo durante la deglución. Estrecha el orificio velofaríngeo, eleva la laringe y desciende la faringe.

Músculo palatogloso. Sus fibras nacen de la aponeurosis palatina y a continuación se dirigen en sentido inferolateral y un poco anterior, formando el arco palatogloso. Terminan en la lengua y la acción del músculo consiste en elevar la raíz de la lengua y estrechar el istmo de las fauces. Es el músculo que desciende el velo.

Músculo intravelar

Está representado por el músculo de la úvula, que es par y medial. Se inserta en la espina nasal posterior y en la aponeurosis palatina, justo posterior a esta espina. Los dos músculos fusiformes se extienden uno junto al otro en situación paramedial y se dirigen hacia la parte posterior del velo. Las fibras terminales se fijan en el corion, asegurando la fijación medial de la mucosa de la cara dorsal del velo. Su contracción actúa sobre la tensión de la mucosa, lo que invagina el extremo libre de la úvula y constituye un saliente medio sagital de forma arqueada y de aspecto ondulado en sentido transversal. Contrae la úvula, que se retrae y se retropulsa. Aumenta el volumen de la cara dorsal del paladar blando.

Pared posterior de la faringe

Su plano muscular se compone por el constrictor superior de la faringe y por los músculos largos de la cabeza.

Músculo constrictor superior de la faringe

Sus inserciones de origen se dirigen hacia delante según una línea compleja cuya parte superior se sitúa sobre el tercio inferior de la parte posterior de la línea media de la apófisis pterigoides y del gancho de la pterigoides. Sus fascículos se disponen a continuación claramente en sentido medial, pues las fibras son horizontales. Termina sobre el rafe faríngeo medio, cuyo extremo superior se fija en el tubérculo faríngeo del hueso occipital.

La contracción del músculo constrictor superior tiende a estrechar los dos diámetros de la faringe. Esta contracción asegura, en asociación con el pliegue de la mucosa faríngea, la formación de la barra de Passavant. Tracciona hacia delante la pared faríngea posterior y el ángulo posterolateral

Músculo largo de la cabeza

Es aplanado y triangular y nace en la parte superior de la cara inferior de la apófisis basilar, por delante del orificio occipital, a continuación se dirige en oblicuo en sentido inferolateral, para acabar en los tubérculos anteriores de las apófisis transversas de C3, C4, C5 y C6. Su acción conlleva una flexión de la cabeza y un movimiento anterior generalizado de la pared posterior de la faringe.

Vascularización e inervación del velo del paladar

La vascularización arterial proviene de numerosos vasos que surgen de las arterias facial, maxilar, lingual y faríngea ascendente. El drenaje venoso se realiza por los plexos submucosos que drenan, por la cara nasal, hacia los plexos pterigoideos y por la cara oral hacia las venas de la raíz de la lengua. Los vasos linfáticos del velo drenan a los ganglios retrofaríngeos cervicales profundos y yugulodigástricos. El drenaje es bilateral.

La inervación sensitiva del velo del paladar proviene de los nervios palatino mayor, palatino menor y palatino accesorio, que se originan del nervio maxilar. Sólo el arco palatogloso cuenta con una inervación sensitiva proveniente del vago. Su inervación motriz es doble. El nervio mandibular inerva el músculo tensor del velo. El plexo faríngeo está constituido por las fibras de los nervios glosofaríngeo, vago y facial.

■ Fisiología del esfínter velofaríngeo

La oclusión velofaríngea depende de los movimientos del velo del paladar y de las paredes laterales y posterior de la faringe. El retroceso y el ascenso del velo se deben a la acción del músculo elevador del velo, la principal masa muscular del paladar blando. La contracción de los músculos palatogloso y palatofaríngeo, que sirve probablemente para traccionar en sentido inferior del velo, se opone a la acción ascendente del elevador del velo. Los sutiles ajustes de la altura del velo se deben al músculo palatofaríngeo cuando el velo está en posición elevada y el aumento de volumen del dorso del velo se debe al músculo de la úvula [20, 31, 32] (Fig. 1).

Cierre del esfínter

Requiere la intervención de los diferentes músculos y presenta variaciones individuales. Se han descrito varios grupos en función de los movimientos de las cuatro paredes durante el cierre (dos laterales, velar anterior, faríngea posterior). Skolnick [36] ha descrito en principio tres tipos de cierre: coronal, sagital y circular. Croft [5], mediante videofluoroscopia y rinoendoscopia, ha descrito también tres grupos, pero ha dividido al grupo circular en dos subgrupos.

- *Coronal*: es el modo más frecuente (55% de las personas). Se produce cuando el cierre del esfínter se debe sobre todo al movimiento posterior del paladar blando. En este grupo, una gran parte de la pared faríngea contacta con el paladar blando y en ese punto se asocia un pequeño movimiento de la pared faríngea lateral (Fig. 2).
- *Sagital*: el cierre sagital se identifica cuando la mayoría del movimiento de cierre se realiza por las paredes laterales; la parte posterior del velo no supone más que un componente accesorio para el cierre. Este tipo se encuentra en el 10-15% de las personas.

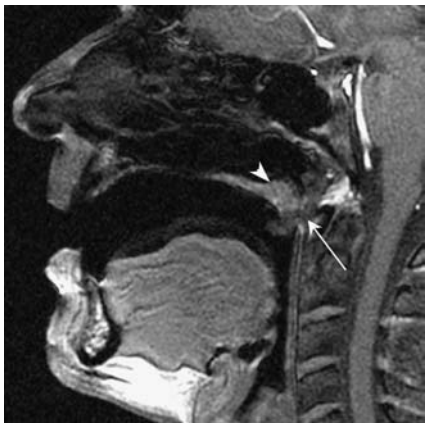

Figura 1. Imagen de resonancia magnética en proyección sagital del cierre normal del esfínter velofaríngeo (flecha blanca). Obsérvese la contracción del músculo de la úvula (punta de flecha).

Figura 2. Imagen de resonancia magnética en proyección axial del cierre normal del esfínter velofaríngeo de tipo coronal (flecha blanca).

- *Circular*:
  - circular sin barra de Passavant: en este caso las paredes faríngeas y el velo del paladar participan en conjunto y de forma equivalente al cierre del esfínter. Esto crea un círculo que se cierra de forma progresiva. Este grupo representa el 10-20% de la población;
  - circular con barra de Passavant: en esta situación, las cuatro paredes faríngeas intervienen en el cierre del esfínter. Este grupo representa el 15-20% de la población.

Este grupo se caracteriza por un movimiento anterior de la pared posterior, pero este movimiento es muy diferente entre los dos subgrupos. Uno es evidente, y corresponde a la barra de Passavant, mientras que el otro corresponde a un movimiento generalizado de la pared faríngea. La barra de Passavant se describió en 1868 por este autor como un movimiento de los tejidos faríngeos durante el habla. Yamawaki [46] planteó dos hipótesis para explicar la formación de esta barra. Una sería pasiva y correspondería con un pliegue de la mucosa, provocado por la contracción de los músculos velofaríngeos. La otra, activa, se debería a la contracción de los músculos constrictores y palatofaríngeos. En cambio, cuando no hay barra de Passavant, sino un movimiento anterior generalizado de la pared posterior de la faringe durante la fonación, se debería a la contracción de los músculos largos de la cabeza. Esto podría explicar la mejoría de la voz que se obtiene en ciertas insuficiencias del velo al inclinar la cabeza hacia delante.

Velo y fonación

Los diferentes músculos velares van a participar en la fonación, pero de modos muy diversos. En la articulación, de todos los órganos extraglóticos, el velo y la pared de la faringe son los primeros en entrar en acción. La emisión de los fonemas hace intervenir la conjunción de mecanismos complejos y sinérgicos. La mecánica espiratoria permite que vibren las cavidades de resonancia. Este sistema es eficaz sobre todo gracias a las resistencias opuestas al paso del aire por el esfínter velofaríngeo.

Consonantes

Proporcionan a la voz humana sus características esenciales. Se reconocen dos tipos en el sistema fonético.

Orales

Son las más numerosas y exigen un cierre velofaríngeo completo. Se dividen en dos grupos: las consonantes orales sordas [p, t, , k, f, z, s, j], en las que el apoyo faríngeo es constante, y las consonantes orales sonoras [b, d, y, g], cuyo apoyo faríngeo es menos enérgico, pero también constante

Nasales

Se emiten con el cavum abierto, lo que permite un paso de aire por las fosas nasales [m, n, ñ].

Vocales

Son responsables del timbre de la voz, el apoyo es el mismo que para las consonantes sonoras y la oclusión del velo es creciente en el siguiente orden [a, e, o, u, i].

Orales

En este caso, la oclusión velofaríngea es completa.

Velo y deglución

El velo interviene en la deglución y en la succión. En el primer caso, se comporta como una tapa que excluye la rinofaringe y dirige el bolo alimenticio que la lengua ha propulsado en sentido posterior hacia la hipofaringe. En el segundo caso, se sitúa en la parte posterior de la lengua y cierra el orificio de la rinofaringe. La lengua, al desplazarse con rapidez hacia detrás, produce una depresión que aspira el líquido dentro de la boca.

Velo y respiración

Durante la respiración, existe una discreta actividad velar, que es máxima en la inspiración. Estos movimientos no son obligatoriamente activos. En cambio, durante la expiración forzada, el velo, al excluir el cavum, permite soplar y silbar.

Velo y audición

El velo interviene sobre la audición mediante los músculos tensor y elevador, que participan en el funcionamiento de la trompa auditiva y de ese modo permiten un equilibrio de presiones a nivel del oído medio.

■ Etiología de las insuficiencias velofaríngeas

Son diversas y múltiples, desde la parálisis (secundaria a traumatismos o a una intervención quirúrgica que afecte al velo, la rinofaringe o la base del cráneo) hasta las anomalías anatómicas congénitas del velo. Toda causa que afecte al esfínter velofaríngeo puede originar una IVP.

Anatómicas

Son las más frecuentes y se distinguen las siguientes etiologías.

Hendiduras velopalatinas

Son responsables de la mayoría de las IVP. Se dividen en varios grupos.

Hendiduras operadas

Representan el 50% de los niños que presentan una IVP [12] (Fig. 3).

Hendiduras no operadas

Es infrecuente encontrarlas hoy en día, porque se tratan de modo sistemático de forma muy precoz en la infancia.

Aparte de estas divisiones clásicas se describen otros dos grupos.

Hendidura submucosa

Se define desde el punto de vista anatómico por un hiato fibromuscular del velo del paladar, posterior al paladar óseo. Se caracteriza por una úvula bífida, una diástasis del paladar blando y una muesca en el borde posterior del paladar duro.

Hendidura submucosa oculta

La exploración clínica es aparentemente normal. Se caracteriza por la ausencia de músculo de la úvula sin diástasis entre los músculos elevadores. Se demuestra durante una rinofaringoscopia por la ausencia de engrosamiento medial sobre la cara superior del velo durante la fonación. Por tanto, siempre se deberá buscar cuando se realice una rinofibroendoscopia en los niños que presenten una IVP sin hendidura evidente y antes de toda adenoidectomía [12].

Desproporciones velofaríngeas congénitas

Se incluyen en este grupo los velos cortos, las cavidades faríngeas desproporcionadas y las rinofaringes demasiado profundas. El velo es normal en longitud y movilidad. Estas anomalías pueden encontrarse sobre

Figura 3.
A. Fotografía de una secuela de hendidura labiopalatina operada en la infancia. Insuficiencia velofaríngea secundaria.
B. Imagen de resonancia magnética (RM) en proyección sagital y en fonación del mismo paciente. Obsérvese el aspecto cicatrizal del velo (punta de flecha) y la ausencia de contacto con la pared posterior de la faringe (flecha blanca), así como la ausencia de la barra de Passavant.
C. RM en proyección axial y en fonación del mismo paciente. Obsérvese la ausencia de cierre del esfínter velofaríngeo (flecha).

Figura 4.
A. Fotografía de una insuficiencia velofaríngea tras la exéresis quirúrgica de un carcinoma orofaríngeo.
B. Imagen de resonancia magnética (RM) en proyección sagital y en fonación del mismo paciente. Obsérvese la presencia de la barra de Passavant, que no basta, no obstante, para cerrar del todo el esfínter (flecha).
C. RM en proyección axial y en fonación del mismo paciente. Obsérvese la persistencia de un orificio lateral en el lado operado (flecha).

todo en la asociación Catch 22, que agrupa ciertos síndromes, como el de Di George o el síndrome velo-cardio-facial [33, 44].

Neurológicas

Los trastornos neurológicos que afectan al velo del paladar casi nunca aparecen de forma aislada y se encuentran en numerosos síndromes neurológicos debidos a una lesión que podrá ser cortical, bulbar o periférica. La etiología es muy variada: vascular, tumoral, traumática, degenerativa, infecciosa. Se incluye en este grupo la lesión muscular del velo, ya sea por cuadros de miopatía, como por hipotonía muscular en el caso de los niños con trisomía 21.

Funcionales

Las anomalías anatómicas no explican todos los casos encontrados. A veces se observan cicatrices considerables de amigdalectomía o un velo claramente demasiado corto, sin repercusión alguna sobre la fonación. Al contrario, existen ciertos casos de rinolalia a pesar de un velo en apariencia normal. Se incluyen en este grupo:

- la atonía del velo, donde todos los elementos del esfínter funcionan, pero donde no se puede mantener un cierre hermético constante;
- la hipertrofia amigdalina; de forma paradójica, unas amígdalas voluminosas pueden provocar una IVP al desviar el flujo aéreo preferentemente hacia las fosas nasales, ya sea al interponerse entre la faringe y el velo durante la fonación, o porque sus pilares producen una tracción anómala sobre la banda muscular [22].

Iatrógenas

Después de la amigdalectomía

Es excepcional encontrarla, a pesar de la frecuencia de las lesiones de los arcos palatogloso y palatofaríngeo, pero una retracción cicatrizal tras un desgarro de los pilares posteriores puede provocar una rigidez del velo y bloquear su ascenso durante la fonación.

Después de la adenoidectomía

Como ya se ha visto, una adenoidectomía puede provocar una IVP en los niños que presenten una hendidura submucosa u oculta, pero también puede observarse en aquellos sin anomalía alguna de formación del velo y, en estos casos, no será posible de prever [38].

Después del avance maxilar

Puede aparecer una IVP después de la corrección de un retrognatismo maxilar, sobre todo en los pacientes que presenten una IVP subclínica preoperatoria,

Después de la cirugía del velo

Toda cirugía del velo, ya sea para el tratamiento del ronquido, como por una intervención de un tumor benigno o maligno, puede originar una IVP (Fig. 4).

■ Estudio clínico

Signos distintivos

Están constituidos por: regurgitaciones nasales en el primer año de vida; alteración masiva y duradera de la inteligibilidad, otitis de repetición y cualquier trastorno tubárico, así como empeoramiento de la rinolalia tras la adenoidectomía, que persista más allá de 2 meses.

Anamnesis

Se dirige a buscar los antecedentes familiares de hendidura, las anomalías durante el embarazo o durante el parto, la existencia de una malformación asociada, cardiopatía, malformación orofacial, trastorno neurológico, retraso psicomotor y existencia de un acto quirúrgico sobre el velo, el cavum o la orofaringe. Cualquier intervención en alguna de estas regiones puede alterar el equilibrio velofaríngeo y originar una IVP.

Exploración

Inspección

Se inicia en los labios, en busca de una cicatriz secundaria a una intervención previa, y continúa por el estudio del velo y de la faringe.

Velo

En reposo, se buscará una dehiscencia medial. Se observará la simetría del velo y de los pilares anteriores y posteriores, las proporciones del velo, su calidad tisular, el volumen de las amígdalas, la presencia de una úvula bífida y la existencia de bridas cicatrizales en el velo o sobre los pilares. Durante la fonación de una [a] sostenida se observará la asimetría de la contracción, la modalidad de ésta, la amplitud del recorrido del velo y su tono, así como el obstáculo de unas amígdalas hipertróficas en su recorrido.

Faringe

En reposo, se aprecia su volumen. En fonación de una [a] sostenida se evalúa la contracción de la pared faríngea y los movimientos ascendente, lateral (efecto de cortina) y transversal (barra de Passavant).

Palpación

La palpación del velo aprecia su tonicidad y su flexibilidad. Investiga los signos de hendidura submucosa, con una diástasis medial o una muesca ósea posterior del paladar duro en forma de V abierta hacia atrás. La exploración se continúa mediante una rinoscopia que se detallará en las exploraciones complementarias y una otomicroscopia que buscará anomalías timpánicas (bolsa de retracción, tímpanos cicatriciales u otitis seromucosa). Esta exploración se completa con el estudio de la articulación dental y después con un estudio neurológico que analice los diferentes pares craneales en busca de una parálisis del velo, de una anestesia del mismo o de signos asociados, como una retención de saliva en un receso piriforme, o una parálisis laríngea.

■ Estudio foniátrico

Semiología de la incompetencia velofaríngea

Como en muchas de las alteraciones del habla, la semiología de la IVP incluye a la vez elementos relacionados de forma directa con el déficit del esfínter velofaríngeo y de otros que indican fenómenos espontáneos de compensación.

Deficiencia del esfínter velofaríngeo

- La *rinolalia abierta* o *hipernasalidad*: se debe al acoplamiento anómalo de las cavidades nasal y bucofaríngea.
- La *fuga nasal*: las consonantes orales sufren distorsiones y se acompañan de una pérdida nasal denominada fuga nasal o soplido nasal.
- El *trastorno articulatorio*: pueden aparecer sustituciones en el sistema fonológico, provocadas por las variaciones del modo de articulación.
- El *ronquido nasal*: este fenómeno aparece durante la constricción o la fase de oclusión de la consonante.

Mecanismos compensadores

- La *hiponasalidad*: se debe a una contracción de la laringe y de la faringe para oponerse a la hipernasalidad.
- Los *golpes de glotis*: la aproximación brusca de las cuerdas vocales compensa en ocasiones la imposibilidad de emitir las oclusivas.
- El *«soplo ronco»* se considera el equivalente para la emisión de las fricativas y corresponde a una constricción faringolaríngea.

Clasificación de los diferentes tipos de disfunción velofaríngea

Todavía sigue vigente la clasificación de Borel-Maisonny:
- tipo 1: buen funcionamiento velofaríngeo;
- tipo 1/2: cierre velofaríngeo intermitente;
- tipo 2B: pérdida nasal constante; modificación del timbre sin alteración fonética;
- tipo 2M: pérdida nasal constante con alteraciones fonéticas;
- tipo 3; desaparición de ciertos fonemas, sustituidos por emisiones compensatorias (golpes de glotis, soplo ronco).

Exploración del habla y de la voz

Se dispone de múltiples protocolos. Hirschberg [15] ha propuesto uno estándar para la exploración de la función velofaríngea. La parte dedicada al habla se desglosa en varios puntos, que se evalúan del 1 al 5 (1 es lo normal). La exploración instrumental incluye sobre todo la videorrinofaringoscopia, la videofluoroscopia y la rinometría.

Evaluación de la rinolalia

Se realiza por la valoración perceptiva (de tipo abierto/cerrado y de grado 0 a 5) o gracias a ciertos procedimientos como la prueba de Gutzmann A I, o la de hipernasalidad de Bzoch.

Evaluación de la fuga nasal

Se evalúa de 0 a 5 y utiliza la exploración mediante espejo de Glatzel. Tras la verificación de la permeabilidad nasal, este instrumento aprecia la pérdida durante la emisión de las vocales o de frases orales. Esta exploración es a veces la única necesaria para poner en evidencia una rinolalia abierta.

Evaluación de las sincinesias faciales

Se producen contracciones de las narinas con crispación de toda la cara.

Evaluación de la articulación

Se evalúa de 0 a 5 y se basa en la exploración del habla espontánea, así como en las pruebas fonéticas. Es obligatorio realizar un registro. La prueba diagnóstica de patrones de error de la articulación de Bzoch es la prueba perceptiva que más se utiliza en Estados Unidos. Se han realizado adaptaciones a otros idiomas y se han completado con un análisis instrumental de tipo aerofonoscópico.

Apreciación de los mecanismos compensadores

Glóticos o faríngeos, se evalúan de 0 a 5.

Evaluación de la inteligibilidad

Se puntúa de 0 a 5. Ciertas pruebas aprecian de forma específica este parámetro, como la prueba de Van Borsel.

Apreciación de la sensibilidad a la rehabilitación

Se evalúa desde «rehabilitación suficiente» a «cirugía obligatoria».

Evaluación de la voz

Se aprecia en función del tipo de disfonía, su grado, su altura y su intensidad [42]. Como complemento se evalúan el lenguaje (en comprensión y vocabulario), la influencia de la dentición en el habla y la calidad de la prosodia.

■ Exploraciones complementarias

Endoscopia nasofaríngea

Se realiza habitualmente mediante un rinofibroendoscopio y es indispensable en el estudio y valoración de una IVP. El velo se estudia en reposo y a continuación en movimiento durante la deglución y la fonación, al hacer que se pronuncien frases normalizadas que incluyen fonemas orales y nasales. La rinofibroendoscopia visualiza, durante la contracción del velo, la contracción de los músculos de la úvula en forma de un

relieve medial. La exploración también aprecia el tamaño de las vegetaciones adenoideas y su participación en el cierre del esfínter velofaríngeo, así como la presencia de un polo superior de la amígdala palatina, responsable a veces de un defecto de cierre del esfínter. Esta exploración debe grabarse en cinta de vídeo para visualizarla de forma secundaria, porque resulta desagradable al paciente y debe durar el menor tiempo posible. Representa el examen básico en este tipo de alteración, pero no permite evaluar el nivel vertical del cierre del esfínter y las valoraciones son subjetivas. Sin embargo, la introducción de los sistemas de imagen informatizados podría resolver este último problema [29]. Popelreuter [26] utiliza además un programa informático de tratamiento de imágenes que le permite medir las dimensiones del orificio velofaríngeo con la ayuda de un endoscopio rígido transoral.

Videofluoroscopia

Esta era una de las exploraciones clave del estudio de la IVP, pero tiende a dejar sitio a la resonancia magnética (RM). Se realiza mediante la instilación de 1-2 ml de bario de alta densidad en la rinofaringe a través de cada fosa nasal, tras lo que se hace aspirar al paciente. A continuación se realizan radiografías anteroposteriores, laterales y en proyección de Towne (cara hacia abajo) a razón de dos imágenes por segundo.

En la proyección lateral (la más útil) se visualiza la posición del velo, su longitud, su grosor en reposo y en fonación, el volumen de las vegetaciones, la barra de Passavant, el volumen del cavum y las disfunciones del esfínter velofaríngeo.

En las proyecciones anteroposterior y de Towne, se analizan los movimientos de las paredes laterales de la faringe y se objetivan las regurgitaciones durante la inyección de material de contraste. En la exploración, el paciente repite fonemas oclusivos y después frases normalizadas. Sin embargo, esta exploración se limita a una visión lateral del esfínter velofaríngeo, con superposición de las estructuras, lo que impide una visualización nítida del velo del paladar y de la pared faríngea posterior. Además, aumenta la exposición del paciente a las radiaciones.

Cefalometría

Consiste en la realización de radiografías simples laterales, en oclusión, en reposo y en fonación. Su interés radica en las medidas que permite realizar y determina sobre todo el tamaño de la nasofaringe y del velo, lo que explica ciertas IVP debidas a nasofaringes profundas [13]. No obstante, se discute su utilidad y se le reprocha que no analiza de forma adecuada las partes blandas y que carece de precisión.

Resonancia magnética

Se ha convertido en la exploración de referencia en el estudio de una IVP. Permite realizar proyecciones en los tres planos del espacio, tomar medidas y obtener imágenes en reposo, así como durante la producción de fonemas, en especial de la [a]. Esta técnica resulta no invasiva y puede repetirse [19, 41]. Las imágenes obtenidas son multiaxiales.

Proyecciones sagitales

Proporcionan las mejores informaciones sobre la longitud, el movimiento del velo y la pared posterior, la presencia o no de la barra de Passavant y el movimiento anterior que realiza esta pared durante el cierre.

Proyecciones coronales

Proporcionan información sobre la longitud de la faringe y la contribución de las paredes faríngeas laterales al cierre velofaríngeo y, por tanto, sobre lo que pueden aportar los colgajos faríngeos al tratamiento de la IVP.

Proyecciones axiales

Se realizan en el plano del paladar duro y proporcionan informaciones similares a la rinofibroendoscopia, con una mayor ventaja, pues permiten obtener medidas.

La RM es, por tanto, fundamental en el estudio de la IVP, así como en la evaluación preoperatoria, pues va a permitir determinar el tratamiento más adecuado de la IVP. Sin embargo, presenta limitaciones, como la disponibilidad de aparatos, la falta de cooperación de los niños y la presencia de empastes dentales, que pueden provocar también imágenes de peor calidad por los conos de sombra que originan.

■ Exploraciones aerodinámicas

Aerofonoscopia [16]

Este aparato se basa en una sonda compuesta por sensores térmicos que registran el flujo aéreo nasal, así como por un micrófono que mide la onda vocal. Su utilización es muy simple y permite visualizar a la vez las emisiones nasales y orales en secuencias fonéticas específicas, a la vez que revela con facilidad una insuficiencia del velo, así como un defecto de la permeabilidad nasal. Con frecuencia se emplea un modelo elaborado para la rehabilitación.

Rinometría

Se basa en el mismo principio que el aerofonoscopio. Permite determinar un parámetro, la «nasalancia», que corresponde al cociente de poder nasal sobre la suma de poder nasal más oral. Este parámetro aumenta al elevarse la cantidad de fuga nasal, pero la correlación con la medida de la superficie de la fuga no es perfecta, por que el rinómetro estudia la fonación, mientras que las medidas de flujo y de presiones estudian la conducción aérea. Es sencilla de utilizar y ofrece una medida cuantitativa, lo que permite evaluar los resultados de una intervención [6]. El empleo del rinómetro permite medir la energía de los sonidos y representa un procedimiento eficaz para reducir el nivel de nasalidad de ciertos pacientes. Actualmente se dispone de diferentes tipos de aparatos comercializados [7].

Evaluación vocal asistida (EVA)

El aparato integrado de EVA [11] es el instrumento más potente de los aquí descritos, porque sobrepasa en gran medida el ámbito de la IVP. El sensor consta de una mascarilla para el flujo oral, así como de dos sondas nasales independientes. Un micrófono, situado a distancia de la mascarilla para evitar las distorsiones, capta la señal acústica. El sistema registra y analiza de forma simultánea los flujos oral y nasal, así como la onda acústica en inspiración, espiración y fonación, lo que permite una exploración extremadamente precisa de la voz y del habla. Aparte de en la insuficiencia velar, aporta informaciones valiosas sobre la fisiología y las alteraciones del habla, así como en el estudio de la deglución.

Exploraciones audiológicas

Deben realizarse de forma sistemática, porque las IVP, sobre todo las de tipo primario congénito, se asocian a menudo a una disfunción tubárica. La impedanciometría y la audiometría tonal y verbal serán las exploraciones realizadas.

Tratamiento

El éxito del tratamiento de la IVP depende de la evaluación precisa de la totalidad de las funciones velofaríngeas y del habla. También se ve influido por el tipo y la gravedad del defecto, la edad del paciente, el desarrollo mental, la motivación, la disponibilidad y la experiencia de los servicios. El tratamiento debe realizarse en el marco de un equipo multidisciplinario y apoyarse en los procedimientos objetivos. Las opciones terapéuticas son quirúrgicas o no quirúrgicas. Estas últimas serán las primeras en realizarse, asociadas o en lugar de la cirugía.

Tratamiento no quirúrgico

Método logopédico

Enfoque logopédico

El primer objetivo del trabajo de rehabilitación es el de permitir al paciente obtener una buena calidad de fonación, así como concederle una comunicación adecuada con su entorno. La rehabilitación velar se recomienda en el marco de un déficit funcional del esfínter velofaríngeo, pero se hace cargo del paciente en su globalidad antes de abordar un trabajo sistematizado [40]. Para comprender la finalidad de la rehabilitación se debe recordar que, durante la espiración, el flujo va a dirigirse hacia la faringe y el velo del paladar; el mecanismo velofaríngeo permite de ese modo la canalización del flujo aéreo hacia las cavidades oral y nasal [1, 4].

Objetivos de la rehabilitación logopédica

- Tonificar los músculos del velo y de la faringe. Busca mejorar la potencia del esfínter velofaríngeo cuando es insuficiente.
- Dirigir y mantener la respiración oral. Para ello se utilizan ejercicios de respiración, que permitan al paciente darse cuenta de la posibilidad de respirar sólo por la boca y entrenar la respiración en este sentido. Favorecen una mejor coordinación de los movimientos velofaríngeos.
- Construir y restablecer una adecuada articulación de los sonidos del habla. Para ello, aspira a suprimir los mecanismos compensadores (golpe de glotis), los fonemas de sustitución velofaríngea y los ruidos sobreañadidos. Un trabajo de coordinación entre la posición articulatoria correcta y una buena dosificación respiratoria son esenciales.
- Asociar una buena técnica vocal a la articulación.
- La rehabilitación logopédica aspira a hacer alcanzar al paciente una buena coordinación neumofónica, que le permita ganar potencia, timbre, sonoridad y claridad.

Orientación en torno a la rehabilitación

En función de la edad del paciente, de las causas de su IVP y de los problemas sobreañadidos, la intervención del logopeda es diferente.

Al principio, cumple un papel de asesoramiento, de prevención y de acompañamiento del paciente y de su familia, en consultas semestrales [39]. Vigila la adecuada puesta en práctica del sistema fonético del niño y de la constitución de su lenguaje. Puede orientar a los padres sobre los juegos que se deben realizar con su hijo, como aprender a respirar por la boca, aspirar con una pajita, sonarse la nariz de forma eficaz, utilizar los juguetes sonoros, los silbatos o mover bolas de papel gracias al flujo de aire. Estará al tanto de un posible retraso producido en el desarrollo del lenguaje y propondrá entonces una actuación si fuera necesaria [23].

A partir de los 4 años, puede proponerse el inicio de un trabajo rehabilitador sistemático. En efecto, con el comienzo de la escolarización del niño, su habla debe tener una inteligibilidad adecuada y puede requerirse una actuación rehabilitadora de la IVP, para ayudar al paciente a que gane confianza en la comunicación. Además, si a la modificación del timbre vocal se añade un retraso del habla y del lenguaje, es fundamental un seguimiento rehabilitador asociado a un trabajo en casa que repita los ejercicios practicados.

Rehabilitación

Ante la falta de inteligibilidad del paciente, el objetivo de la rehabilitación es el de permitir encontrar una fonación de tipo 1. Esto podrá acoplarse a una reeducación muscular, respiratoria, auditiva y de la deglución, en función de los problemas asociados que deban rehabilitarse.

Trabajo práxico. Su objetivo es tonificar los músculos palatofaríngeos, bien de forma directa (tacto, manipulaciones manuales, presión) o bien de forma indirecta por ejercicios de praxias, de puesta en tensión, de barrido, de chasquido, mediante la producción de sílabas complejas que utilicen fonemas posteriores (CRIC, CRAC, CROC). Algunos autores practican la movilización del velo bajo control visual, al pedir al paciente que eleve la úvula durante una inspiración lenta y con bostezo, por ejemplo, o que trabaje el aumento de la presión intraoral, para facilitar la elevación del velo [1]. Puede ser necesario un entrenamiento más preciso de los labios, en el marco de una mala oclusión bilabial. Este trabajo propioceptivo desarrolla y refina la motricidad de la esfera oral, al tomar conciencia de cada acción muscular.

Ejercicios de relajación y de respiración. Van a permitir al niño que aprenda a relajarse, para sentir de forma adecuada su respiración y los movimientos de vaivén de su abdomen que acompañan a la inspiración y espiración. Los ejercicios respiratorios se dirigen a controlar la entrada y salida del aire de forma voluntaria, así como los volúmenes de flujo. Este dominio de la respiración es esencial para el trabajo de soplo.

Soplo y aspiración. El trabajo de soplo permite mejorar la flexibilidad y la eficacia de los músculos del velo del paladar. Se dirige a obtener un soplo oral, mediante el cierre de la rinofaringe, con exclusión por tanto del paso de aire por la nariz. Para esto se utilizan juguetes sonoros con embudos o silbatos de plástico. El niño puede soplar sobre pequeños objetos a través de tubos, inflar globos de goma o flotadores o hacer pompas de jabón. A través de todos estos juegos, se trabajan la precisión y la orientación del soplo, pero también el aumento de su dirección. El trabajo de aspiración puede realizarse igualmente con pajitas.

Ejercicios fonéticos. La rehabilitación del habla es importante por el lugar asumido por los golpes de glotis y los soplos sordos durante la producción articulatoria. El paciente se sensibiliza respecto a una anteriorización de los puntos de articulación, y se le ayuda para eliminar los hábitos incorrectos. Es fundamental el trabajo previo de las praxias y del soplo. Para la precisión de las oclusivas y de las fricativas, Amy de la Bretèque [1] recomienda la utilización de la pajita. Después del entrenamiento de la espiración mediante la pajita, este autor propone que se la pince de forma parcial en su extremo inferior (protofricativo) y se busque una auténtica fricativa.

En el marco de esta rehabilitación, el uso del aerofonoscopio y el registro auditivo e informático para visualizar las gráficas son una ayuda valiosa para el logopeda y el paciente, para la progresión hacia los

objetivos determinados del trabajo que se realiza. Kuehn [21] utiliza un aparato que aplica una presión positiva continua para ayudar a los pacientes a corregir su hipernasalidad.

Métodos protésicos

Las prótesis son obturadoras para corregir un velo corto, o elevadoras si el velo es hipomóvil. Estos dispositivos cuentan con indicaciones y contraindicaciones cuando se rechaza la cirugía. Presentan numerosos inconvenientes y se toleran mal por los pacientes.

Tratamiento quirúrgico

Se recordarán las diferentes técnicas quirúrgicas sin describir su realización detallada, pues se describen en el artículo «Faringoplastias» de l'Encyclopédie Médico-Chirurgicale [2].

Se han descrito numerosas técnicas y variantes para el tratamiento de la IVP. Estos métodos diversos actúan sobre los componentes anatómicos del esfínter velofaríngeo, el velo y las paredes laterales y posterior de la faringe. Se las puede dividir en tres grupos.

Veloplastias

La intervención se realiza sólo sobre el velo con el fin de lograr un retroceso suficiente para tratar la IVP. Consiste en un desplazamiento posterior de todo el velo. La traslación del velo hacia atrás necesita la sección de la mucosa nasal en la cara superior del velo. El velo retrocede y expone su cara cruenta, lo que genera una cicatriz retráctil contraria al fin buscado si se deja sin más. Para evitar este inconveniente, se recubre la zona con un colgajo de mucosa, o incluso con un injerto de piel. El retroceso obtenido de este modo puede lograr 12-15 mm, pero debido a los fenómenos cicatriciales, que son constantes a pesar de todas las técnicas propuestas, el retroceso que permanece suele ser mínimo y éstas se convierten en insuficientes cuando se realizan de forma aislada.

Faringoplastias

Nosotros las dividimos en dos subgrupos: activas y pasivas.

Faringoplastias pasivas

Estas técnicas aumentan la pared posterior. Los procedimientos utilizados facilitan la función oclusiva del velo al reducir la pared posterior de la faringe. Para realizar el aumento de ésta, se pueden emplear diferentes materiales (cartílago costal autólogo [8], silicona, politetrafluoroetileno [37]) o realizar un colgajo faríngeo con pedículo superior. No obstante, en la práctica, este tipo de intervención no es del todo satisfactorio por numerosos motivos:

- en el caso de los implantes de cartílago, la principal crítica proviene del riesgo de reabsorción. En cuanto a los implantes de materiales exógenos, se han abandonado por su mala tolerancia local y el riesgo de migración. Por último, su aplicación sigue siendo a menudo empírica;
- en el caso del colgajo con pedículo superior que se pliega sobre sí mismo para crear una zona sobreelevada, el principal inconveniente radica en el grado variable de la atrofia del colgajo y en el riesgo de crear un bucle demasiado grande que no sería funcional [12];
- el aumento de la pared posterior conserva sus indicaciones, no obstante, para los déficit centrales pequeños del velo del paladar y para los orificios de 1-3 mm.

Faringoplastias activas o esfinterianas

El primer autor que concibió una técnica que permitiera cerrar las partes laterales velofaríngeas fue Hynes [17]. Su objetivo era volver a conseguir un esfínter dinámico al utilizar colgajos musculares con su inervación mediante un pedículo superior para que de ese modo pudiera contraerse. Para crear este esfínter de forma correcta, proponía seccionar el velo en su línea media con el fin de exponer la pared faríngea y realizar mejor los colgajos miomucosos, utilizando los músculos palatofaríngeos. Una vez creado el esfínter se suturaba el velo. Veinte años después, Orticochea [24] describió la utilización de colgajos laterales para el tratamiento de la IVP. En su descripción, este autor empleaba también los pilares posteriores como colgajos y los ubicaba en un sitio receptor constituido por un pequeño colgajo posteromedial con pedículo inferior, situado sobre la pared faríngea posterior. Diez años después, Jackson [18] modificó la técnica de Orticochea y es esta última variante la más empleada en la actualidad. Más recientemente, y con el fin de disminuir la hiponasalidad y los riesgos de apneas, Sie [34] ha descrito una nueva técnica, que consiste en realizar los colgajos utilizando las fibras del músculo constrictor superior. Se diseñan unos colgajos con pedículo superior por detrás de los pilares posteriores y a continuación se suturan como en la técnica de Jackson. Se trata de colgajos menos gruesos, y por ello menos obstructivos. Más recientemente se ha descrito otra técnica denominada por sus autores plastia del elevador *(levatorplasty)* [30]. Consiste en realizar un neoesfínter mediante el empleo de colgajos miomucosos constituidos en este caso por las inserciones anteriores de los músculos largos de la cabeza. Se trata de una intervención original, pero aún en fase de evaluación.

Velofaringoplastias

La corrección de la rinolalia puede conseguirse al asociar un retroceso del velo a una faringoplastia. También se han descrito diferentes técnicas de este tipo y las más frecuentes son la realización de una velofaringoplastia con un colgajo faríngeo medial, con un pedículo superior o inferior [43].

■ Indicaciones

Toda IVP debe comenzar el plan terapéutico por una rehabilitación logopédica. El tratamiento quirúrgico se propondrá sólo ante su fracaso o una mejoría insuficiente. Este tratamiento dependerá de las diferentes características de la IVP, así como de la práctica del cirujano con alguna de las técnicas quirúrgicas descritas. Se pueden proponer las siguientes técnicas [12].

Aumento de la pared posterior

Esta técnica quirúrgica está indicada cuando persista un pequeño orificio central cuyo cierre pueda completarse con facilidad por un avance de la pared posterior.

Faringoplastia esfinteriana

Supone una buena elección cuando existe una hipomovilidad de las paredes laterales en el caso de la IVP, junto a una buena movilidad del velo, o a un avance significativo de la pared faríngea posterior.

Velofaringoplastias

Se realizan en los pacientes que presentan un movimiento adecuado de las paredes laterales, con persistencia de un orificio. También están indicadas cuando existe un cierre de tipo sagital.

Resultados

Son muy variables en función de los autores y según la técnica correctora empleada. Se observa en las diferentes series que los autores obtienen resultados excelentes a pesar de usar técnicas distintas. Para ciertas escuelas, la velofaringoplastia se ha abandonado en gran medida, porque no ofrece más que un 22% de resultados satisfactorios [9], en favor de la faringoplastia esfinteriana modificada. Para otros autores es al revés, la velofaringoplastia se propone en primer lugar y después, si ésta fracasa, se realiza una faringoplastia [14]. Se observa así en la bibliografía una gran variabilidad de resultados en función de la técnica empleada, así como según los criterios utilizados para juzgar el éxito funcional de la intervención. En la faringoplastia esfinteriana, éste varía del 18 al 100% [9, 10, 25, 27, 28, 45], y para la velofaringoplastia, del 22 al 90% [3, 9, 14].

Las complicaciones que aparecen en estas diferentes intervenciones están representadas en los primeros días postoperatorios por hemorragias (1-7%) y obstrucción de la vía respiratoria (3-8%). De forma secundaria, puede producirse una hiponasalidad, que no se considera por todos los autores como una complicación, lo que explica las diferencias en los resultados [3]. Por último, el riesgo de apnea del sueño es posible, aunque infrecuente [14, 35].

Bibliografía

[1] Amy de la Bretèque B. La rééducation du voile du palais. *Cah ORL* 1999;**34**:285-8.

[2] Bobin S. Pharyngoplasties. *Encycl Méd Chir* (Elsevier SAS, Paris), Techniques chirurgicales - Tête et Cou. 46-310, 1993: 9p.

[3] Canady JW, Cable BB, Karnell MP, Karnell LH. Pharyngeal flap surgery: protocols, complications, and outcomes at the University of Iowa. *Otolaryngol Head Neck Surg* 2003;**129**: 321-6.

[4] Chay-Dalard B. Pharyngoplastie primaire. Pharyngoplastie secondaire dans le traitement de l'incompétence vélopharyngée. Indications chirurgicales. Incidence de la rééducation orthophonique pré- et post-opératoire. Étude de 93 cas. [mémoire], Université Paris VI, 1996. 205p.

[5] Croft CB, Shprintzen RJ, Rakoff SJ. Patterns of velopharyngeal valving in normal and cleft palate subjects: a multiview videofluoroscopic and nasoendoscopic study. *Laryngoscope* 1981;**91**:265-71.

[6] Dalston RM, Warren DW, Dalston ET. Use of nasometry as a diagnostic tool for identifing patients with velopharyngeal impairment. *Cleft Palate Craniofac J* 1991;**28**:184-9.

[7] Dejonckere PH, Hogen Esch TT. Nasometric assessment of hypernasality in children: optimalized speech material and normative values. *Int Congr Ser* 2003;**1254**:169-73.

[8] Denny AD, Marks SM, Olifcarneol S. Correction of velopharyngeal insufficiency by pharyngeal augmentation using autologus cartilage. A preliminary report. *Cleft Palate Craniofac J* 1993;**30**:46-54.

[9] De Serres LM, Deleyiannis FW, Eblen LE, Gruss JS, Richardson MA, Sie KCY. Results with sphincter pharyngoplasty and pharyngeal flap. *Int J Pediatr Otorhinolaryngol* 1999;**48**:17-25.

[10] Georgantopoulou AA, Thatte MR, Razzell RE, Watson AC. The effect of sphincter pharyngoplasty on the range of velar movement. *Br J Plast Surg* 1996;**49**:358-62.

[11] Giovanni A, Molines V, Nguyen N, Teston B, Robert D, Connoni M, et al. Une étude multiparamétrique d'évaluation vocale objective assistée par ordinateur. *Ann Otolaryngol Chir Cervicofac* 1992;**109**:200-6.

[12] Gray SD, Pinborough-Zimmerman J. Velopharyngeal incompetence. In: Cummings CW, Fredricson JM, Harker LA, Krause CJ, Richardson MA, Schuller DE, editors. *Otolaryngology head and neck surgery. Pediatric*. St Louis: CV Mosby; 1998. p. 174-87.

[13] Houze de l'Aulnot S, Martinot V, Brevière GM, Kulik JF, Pellerin P. Analyse téléradiographique de l'insuffisance vélo-pharyngée dans l'association Catch 22. *Ann Chir Plast Esthet* 1999;**44**:525-30.

[14] Hirschberg J, Dejonckere PH, Hirano M, Mori K, Shultz-Coulon HJ, Vrticka K. Voice disorders in children. *Int J Pediatr Otorhinolaryngol* 1995;**32**(suppl):109S-125S.

[15] Hirschberg J, Van Demark DR. A proposal for standardization of speech and hearing evaluations to assess velopharyngeal function. *Folia Phoniatr Logop* 1997;**49**:158-67.

[16] Huet P, Sene JM, Rineau G, Mercier J, Legent F, Beauvillain C. Évaluation de la fonction vélopharyngée par l'aérophonoscope avant et après chirurgie du ronflement. *Ann Otolaryngol Chir Cervicofac* 1993;**110**:372-82.

[17] Hynes W. Pharyngoplasty by muscle transposition. *Br J Plast Surg* 1950;**3**:1154-67.

[18] Jackson IT, Silverton JS. The sphincter pharyngoplasty as a secondary procedure in cleft palates. *Plast Reconstr Surg* 1977;**59**:518-24.

[19] Kane AA, Butman JA, Mullick R, Skopec M, Chyyke P. A new method for the study of velopharyngeal function using gated magnetic resonance imaging. *Plast Reconstr Surg* 2002; **109**:472-81.

[20] Kuehn DP, Folkins JW, Cutting CB. Relationships between muscle activity and velar position. *Cleft Palate J* 1982;**19**: 25-35.

[21] Kuehn DP, Imrey PB, Tomes L, Jones DL, O'Gara MM, Seaver EJ, et al. Efficacy of continuous positive airway pressure for treatment of hypernasality. *Cleft Palate Craniofac J* 2002;**39**:267-76.

[22] Kummer AW, Billmire DA, Myer CM. Hypertrophic tonsils: the effect on resonance and velopharyngeal closure. *Plast Reconstr Surg* 1993;**91**:608-11.

[23] Montoya y Martinez P, Baylon-Campillo H. L'incompétence vélopharyngée. In: *Exploration et prise en charge thérapeutique*. Isbergues: Ortho-édition; 1996. p. 129-205.

[24] Orticochea M. Construction of a dynamic muscle sphincter in cleft palates. *Plast Reconstr Surg* 1968;**41**:323-7.

[25] Peat BG, Albery EH, Jones K, Pigott RW. Tailoring velopharyngeal surgery: the influence of etiology and type of operation. *Plast Reconstr Surg* 1994;**93**:948-53.

[26] Poppelreuter S, Engelke W, Bruns T. Quantitative analysis of the velopharyngeal sphincter function during speech. *Cleft Palate Craniofac J* 2000;**37**:157-65.

[27] Ren YF, Wang GH. A modified palatopharyngeous flap operation and its application in the correction of velopharyngeal incompetence. *Plast Recosntr Surg* 1993;**91**: 612-7.

[28] Riski JE, Ruff GL, Georgiade GS, Barwick WJ, Edwards PD. Evaluation of the sphincter pharyngoplasty. *Cleft Palate Craniofac J* 1992;**29**:254-61.

[29] Ritter CT, Trudo, Goldberg AN, Welch KC, Maislin G, Swaale RJ. Quantitative evaluation of the upper airway during nasopharyngoscopy with the Muller maneuver. *Laryngoscope* 1999;**109**:954-63.

[30] Sader R, Zeilhofer HF, Dietz M, Bressmann T, Hanning C, Putz R, et al. Levatorplasty: a new technique to treat hypernasality: anatomical investigations and preliminary clinical results. *J Craniomaxillofac Surg* 2001;**29**:143-9.

[31] Seaver EJ, Kuehn DP. A cineradiographic investigation of velar positioning in non-nasal speech. *Cleft Palate J* 1980;**17**: 216-26.

[32] Shprintzen RJ, McCall GN, Skolnick ML, Lencione RM. Selective movement of the lateral aspects of the pharyngeal walls during velopharyngeal closure for speech blowing and whistling in normals. *Cleft Palate J* 1975;**12**:51-8.

[33] Shprintzen RJ. Velocardial syndrome. *Otolaryngol Clin North Am* 2000;**33**:1217-40.

[34] Sie KC, Tampakopoulou DA, de Serres LM, Gruss JS, Eblen LE, Yonick T. Sphincter pharyngoplasty: speech outcome and complications. *Laryngoscope* 1998;**108**:1211-7.

[35] Sirois M, Caouette-Laberge L, Spier S, Larocque Y, Egerszegi EP. Sleep apnea following a pharyngeal flap: a feared complication. *Plast Reconstr Surg* 1994;**93**:943-7.

[36] Skolnick ML, McCall GN, Barnes M. The sphincteric mechanism of velopharyngeal closure. *Cleft Palate J* 1973; **10**:286-305.

[37] Smith JK, McCabe BF. Teflon injection in the nasopharynx to improve velopharyngeal closure. *Ann Otol Rhinol Laryngol* 1977;**86**:559-63.
[38] Stewart KJ, Ahmad T, Razzel RF, Watson AC. Altered speech following adenoidectomy a 20 year experience. *Br J Plast Surg* 2002;**55**:469-73.
[39] Talandier C. Le traitement de l'enfant porteur de fente vélo-palatine : rôle de l'orthophoniste dans l'équipe pluridisciplinaire. *Rééduc Orthophon* 2003;**216**:43-52.
[40] Tsymbal E. Rééducation des incompétences vélopharyngées. *Rééduc Orthophon* 2003;**216**:91-5.
[41] Vadodaria S, Goodacre TE, Anslow P. Does MRI contribute to the investigation of palatal function. *Br J Plast Surg* 2000;**53**: 191-9.
[42] Van Lierde KM, Van Borsel J. Nasalance, nasality, voice, and articulation after uvulopalatopharyngoplasty. *Laryngoscope* 2002;**112**:873-8.
[43] Whitaker LA, Randall P, Graham NP, Hamilton RW, Winchester R. A prospective and randomized series comparing superiorly and inferiorly based posterior pharyngeal flaps. *Cleft Palate J* 1972;**9**:304-11.
[44] Wilson DI, Burn J, Scambler P, Goodship J. Di George syndrome: part of CATCH 22. *J Med Genet* 1993;**30**:852-6.
[45] Witt PD, D'Antonio LL. Velopharyngeal insufficiency and secondary palatal management. A new look at an old problem. *Clin Plast Surg* 1993;**20**:707-21.
[46] Yamawaki Y. Forward movement of posterior pharyngeal wall on phonation. *Am J Otolaryngol* 2003;**24**:400-4.

C. Conessa, Médecin en chef, professeur agrégé.
S. Hervé, Médecin principal, spécialiste des Hôpitaux.
Clinique d'oto-rhino-laryngologie et de chirurgie cervicofaciale, Hôpital d'instruction des Armées du Val-de-Grâce, 74, boulevard de Port-Royal, 75230 Paris cedex 05, France.

P. Goasdoué, Médecin principal, spécialiste des Hôpitaux.
Service de radiologie, Hôpital d'instruction des Armées du Val-de-Grâce, 74, boulevard de Port-Royal, 75230 Paris cedex 05, France.

E. Martigny, Orthophoniste.
Service de neurologie, Hôpital d'instruction des Armées du Val-de-Grâce, 74, boulevard de Port-Royal, 75230 Paris cedex 05, France.

E. Baudelle, Orthophoniste.
45, rue Boulard, 75014 Paris, France.

J.-L. Poncet, Médecin chef des services, professeur agrégé (orl.vdg@dial.oleane.com).
Clinique d'oto-rhino-laryngologie et de chirurgie cervicofaciale, Hôpital d'instruction des Armées du Val-de-Grâce, 74, boulevard de Port-Royal, 75230 Paris cedex 05, France.

Cualquier referencia a este artículo debe incluir la mención del artículo original: Conessa C., Hervé S., Goasdoué P., Martigny E., Baudelle E., Poncet J.-L. Insuficiencia velofaríngea. EMC (Elsevier SAS, Paris), Otorrinolaringología, 20-618-A-10, 2005.

Disponible en www.emc-consulte.com (sitio en francés)
Título del artículo: **Insuffisance vélopharyngée**

Algoritmos · Illustraciones complementarias · Vídeos / Animaciones · Aspectos legales · Información al paciente · Informaciones complementarias · Autoevaluación